Ein Beitrag zur Exstirpation

von

Beckenknochengeschwülsten.

Inaugural-Dissertation

verfasst und der

hohen medizinischen Fakultät

der

Königl. Bayer. Julius-Maximilians-Universität Würzburg

zur

Erlangung der Doktorwürde

in der

Medizin, Chirurgie und Geburtshülfe

vorgelegt von

Carl Deininger.

approb. Arzt

aus Neuherberg.

WÜRZBURG.

Paul Scheiner's Buchdruckerei (Dominikanergasse 6).

1893.

Referent:

Herr Geh. Medizinalrat Hofrat Prof. Dr. Schönborn.

Meinen

TEUREN ELTERN

in

Liebe und Dankbarkeit

gewidmet.

In der chirurgischen wie in der gynäkologischen Litteratur sind Tumoren, welche von den Beckenknochen ausgehen, verhältnismässig nicht häufig und bisher in nur ganz vereinzelten Fällen behandelt worden, was teils daran liegen mag, dass ihr Vorkommen ein seltenes ist, teils auch daran, dass die Erfahrungen über die Exstirpation von Beckenknochengeschwülsten bis jetzt wenigstens, soviel in der Litteratur darüber zu finden ist, nur sehr beschränkte sind.

In der vorantiseptischen Aera ist wohl mancher Tumor der Beckenknochen, welche in unserer Zeit mit wahrscheinlicher Aussicht auf Erfolg operiert werden könnte, in Anbetracht der schwierigen Exstirpation und vielleicht noch mehr wegen der voraussichtlichen lebensgefährlichen Folgen trotz der vitalen Indikation nicht operiert worden. Auch jetzt muss man in manchen Fällen von der Exstirpation Abstand nehmen, weil die Tumoren entweder zur Zeit der Beobachtung wegen der bereits vorhandenen Metastasen kontraindicirt sind, oder weil die Operation wegen der Ausdehnung dieser Geschwülste und deren Beziehungen zu den grossen Gefässen und Nerven als ein kaum erfolgreicher Eingriff erscheint.

Es kommen ja auch die Geschwülste der Beckenknochen wie die so vieler anderer Regionen in der Regel erst spät, wenn sie augenscheinlich wachsen

oder durch Verdrängung und Compression wichtige Funktionsstörungen verursachen, oder endlich bereits die Zeichen des Einflusses der Geschwulst auf den Gesamtorganismus bemerkbar sind, zur Beobachtung der operierenden Chirurgen, während sie im Beginn ihrer Entstehung, wie überhaupt die Tumoren fast ausnahmslos der Salben, Pflaster oder internen medikamentösen Behandlung unterworfen werden.

Und doch zeigen einige der bis jetzt publizierten Exstirpationen von Beckenknochengeschwülsten, wenn auch ihre Zahl eine geringe ist, dass auch diese Tumoren mit Hülfe der modernen antiseptischen Wundbehandlung erfolgreich operiert werden können.

Anlass zu vorliegender Arbeit gab die Exstirpation eines Osteosarcoma myelogene ossis ilei dextri durch Herrn Geh. Medizinalrat Hofrat Prof. Dr. Schönborn, der die Güte hatte, dem Verfasser den Fall zur Veröffentlichung zu überlassen. Der Fall gewinnt noch desshalb an Interesse, weil eine Resektion des os ilei dextri und der Synchondrosis sacro-iliaca dextra ausgeführt werden musste, eine Operation, die wegen Beckentumoren nur in sehr seltenen Fällen gemacht worden ist. Bevor ich aber zur speziellen Beschreibung dieses Falles übergehe, möchte ich zuerst über die Sarkome überhaupt, speziell über die Sarkome der Knochen und über den Anteil, den die sarkomatösen Geschwülste an der Umgestaltung der gesamten Geschwulstlehre genommen haben, noch einige Bemerkungen vorausschicken.

Der Begriff der Sarkome hat bei der grossen Umgestaltung, welche die Lehre von den Geschwülsten in den letzten Jahrzehnten besonders durch die epochemachenden Arbeiten von *Virchow* erlitten hat, nicht die kleinste Umänderung erfahren. Die Zahl der Tu-

moren, die man früher der Reihe der Sarkome subsummirte, ist bedeutend eingeengt worden.

In früherer Zeit nannte man Sarkome gewisse polypöse Geschwülste der Nasenhöhle (Galen); später solche Tumoren, die nach Farbe und Consistenz als fleischige angesehen wurden, die Chirurgen speziell rechneten hieher alle faserigen fleischigen Geschwülste von gutartigem Charakter.

Andere Autoren fassten den Begriff „Sarkom" noch viel weiter; sie zählten zu dieser Gruppe alle Tumoren mit Ausnahme der knöchernen und der eigentlichen Balggeschwülste. Es war natürlich, dass bei dieser Auffassung zahlreiche Unterabteilungen des Sarkoms sich nötig erwiesen, um eben die zahllosen und ganz verschiedenartigen Neubildungen dieser gemeinsamen Gruppe einreihen zu können; so unterscheidet z. B. *Abernethy*[1]) ein vaskularisiertes, pancreatisches, medullares, karcionomatöses Sarkom, Fett- und Balgsarkom.

Laennec sonderte zuerst das Medullarsarkom, das sog. Encephaloid, als eine Neubildung ab, die sich durch ihren malignen Charakter auszeichnet, und diese Geschwulst wurde bald identisch mit dem Carcinom.

Allein auch hier war es wiederum, wie schon oben bemerkt, *Virchow*, der auf Grund seiner weitgehenden und genauen mikroskopischen Untersuchungen den Begriff des Sarkoms in seinen gegenwärtig von fast allen Autoren anerkannten Form schuf.

Allerdings hatte schon *Joh. Müller*[2]) die Er-

---

[1]) *Abernethy*, Medizin.-chirurg. Beobachtungen. Deutsch von Meckel.

[2]) *Müller*, Über den feineren Bau und die Formen der krankhaften Geschwülste, p. 6 und 21.

fahrung gemacht, dass die geschwänzten Körper des jungen Bindegewebes, wie er die fibroplastischen Zellen nennt, einen Hauptbestandteil mancher Tumoren bilden. *Lebert* machte die fibroplastischen Zellen zum Ausgangspunkt für eine besondere Gruppe von Neubildungen und sah in diesen Zellen die wesentlichen Bestandteile dieser Tumoren. *Virchow* schliesslich kam nach dem für alle Geschwülste geltenden Satze, dass sich Zellen nur aus Zellen gleicher Art bilden können, so Epithelzellen nur aus Epithelzellen, Muskelzellen nur aus Muskelzellen, zu dem Endresultate, dass auch Sarkome, da sie ja nichts anderes als Bindegewebsneubildungen sind, nur aus Zellen des Bindegewebes oder der Bindesubstanzen hervorgehen können und fasst[1]) unter dem Namen „Sarkom" alle jene zahlreichen Neoplasmen zusammen, die zwar in ihrem feineren Bau mannigfach variieren, aber doch alle das Gemeinsame haben, das sie aus einer durch die bedeutende Menge oder durch die erheblichere Grösse seiner Zellen oder durch beides zugleich ausgezeichnetem Bindegewebe zusammengesetzt sind. Nach dieser heute von fast allen Autoren angenommenen Ansicht, schliesst sich also das Sarkom eng an die typischen Geschwülste der Bindesubstanzreihe an; es ist von ihnen nur ausgezeichnet durch die reichlichere Entwicklung der zelligen Elemente.

Da also die mikroskopische Untersuchung der Sarkome in den Geschwülsten dieser Art stets ein starkes Überwiegen der zelligen Elemente über das interstitielle Gewebe ergab, so war man geneigt, gerade in dem grossen Reichtum an Zellen, das Charak-

[1]) *Virchow*, Archiv f. patholog. Anatomie, Bd. I, p. 450, Die krankhaften Geschwülste, Bd. II, p. 177.

teristische des Sarkoms zu erblicken, eine Ansicht, die sich als irrig erweist, wenn man Sarkome, die schon lange Zeit bestanden haben, untersucht; in diesen findet man den Zellenreichtum stets herabgesetzt, ja man hat in alten Sarkomen die Zellen so spärlich vertreten gefunden, dass man sie gar nicht mehr in die Kategorie der Sarkome, sondern unter die Fibrome gerechnet hat.

Der Grund, wesshalb die mikroskopische Untersuchung immer so reichlich angehäufte Zellen ergab, liegt darin, dass das Sarkom in der Regel schon in einer frühen Zeit seines Bestehens zur Untersuchung kommt, sei es, dass es den letalen Exitus herbeigeführt hat, sei es, dass es in diesem frühen Stadium operiert wurde.

Die mikroskopische Untersuchung der Sarkome ergibt in der Regel eine bald mehr homogen erscheinende, bald körnige Intercellularsubstanz, immer finden sich mehr oder minder zahlreiche fibroplastische Zellen, besonders in der Umgebung der zarten Blutgefässe, ferner in der Regel sog. Plasmazellen, Rundzellen und Leukocyten, in vielen Fällen auch die von *Ehrlich* im Bindegewebe gefundenen Mastzellen, die dadurch charakterisiert sind, dass ihr Protoplasma durch Methylviolett eine durch Alkohol nur langsam ausziehbare blaue Farbe annimmt, während der Kern sich nicht färbt. In vielen Sarkomen, besonders in myelogenen Osteosarkomen finden sich ferner meist noch Riesenzellen.

Die Vaskularisation ist in der Regel eine reichliche, zuweilen findet man jedoch auch gefässarme Sarkome, die *Billroth*[1]) wachsglänzende, speckige Sar-

[1]) *Billroth*, Beiträge zur patholog. Histologie, p. 94.

kome nannt. Man hat die Sarkome nach verschiedenen Principien eingeteilt; die einen haben die Form der bindegewebigen Grundsubstanz als unterscheidendes Merkmal genommen und von Fibro-, Myo-, Chondro-, Osteosarkomen geredet, andere gingen von der Grösse und Gestalt der Zellen aus und unterschieden grosszellige, kleinzellige und Riesenzellensarkome, Rundzellen und Spindelzellensarkome.

Das maligne Lymphsarkom und einige Arten der Rundzellensarkome hat man in der neuesten Zeit aus der Gruppe der Sarkome gestrichen und so hat der Begriff „Sarkom“ wiederum eine neue Einengung erfahren.

Die Sarkome sind im Allgemeinen eine Erkrankung des mittleren Lebensalters, am meisten finden sie sich bei Leuten von 30—40 Jahren; nur an 2 Stellen kommen sie in jüngerem Alter relativ häufig vor, etwa vom 16. bis zum 20. Jahre, nämlich an den Sexualdrüsen und im Knochenmark der Epiphysen.

Das Wachstum ist in der Regel ein rasches; zuweilen wachsen sie langsam bis zu einer mässigen Grösse, scheinen dann eine Zeit lang stille zu stehen, um dann rapide zu einer oft immensen Grösse anzuwachsen.

Die Sarkome sind teils gut-, teils bösartige Neubildungen, die Myo- und Fibrosarkome sind meist gutartig, die Pigmentsarkome, die markigen, kleinzelligen Sarkome und die Osteoidsarkome haben in der Regel einen bösartigen Verlauf. Besonders die Pigmentsarkome sind wegen ihrer Tendenz zu örtlichen Recidiven und Metastasenbildung sehr gefürchtet, und diese Eigenschaften sind es ja eben, die einer Geschwulst ihren bösartigen Charakter verleihen.

Regressive Metamorphosen, Verfettung, Verschleimung, Verflüssigung, Verkäsung, Hämorrhagie, Verjauchung mit Ulceration findet sich bei den Sarkomen häufig. (*Ziegler.*)

An den Knochen kommen Sarkome ziemlich häufig vor. Wie bei den Sarkomen der Knochen überhaupt unterscheidet man die Beckenknochensarkome in periostale und myologene, also in solche, die vom Periost und in solche, die vom Knochenmark ausgehen, oder in äussere und in innere.

Die periostalen Sarkome sind meist harte feste Tumoren, unter denen sich der Knochen in der Regel teilweise wenigstens erhält, sogar oft skleratisch wird.

Die myologenen Sarkome dagegen sind meist weiche Geschwülste, unter deren Entwicklung das Knochengewebe entweder schwindet oder die Knochenrinde sich zu blasigen Schalen aufbläht.

Die periostalen Sarkome gehören häufig den Varietäten der Fibro-, Chondro- und Osteoidsarkomen an. Nicht selten enthalten sie Abschnitte, die fast rein den Charakter des Fibroms, Chondroms, namentlich des Osteoidchondroms oder des Osteoms an sich tragen und von welchen aus man die allmähligen Übergänge zum Sarkom verfolgen kann. Ihr Wachstum beginnt aus den inneren dem Knochen zugewendeten Schichten des Periostes und manchmal erhalten sich die äusseren Schichten des letzteren noch lange als ein fibröser Überzug, der die Oberfläche glättet und zugleich durch seinen Druck das Wachstum verlangsamt. Während die Knochenrinde anfangs glatt unter der Geschwulst fortläuft, pflegt sie später uneben zu werden, indem die Geschwulst in die Ober-

fläche eingreift und sie weiterhin in die Tiefe verändert, ja vollständig durchsetzt.

Die myelogenen Sarkome bestehen in ihrem Hauptteil aus weichem Gewebe, welches oft sehr gefässreich ist, während das Knochengewebe oft ganz fehlt bis auf eine Schale oder Kapsel. Sie sind meist ausgezeichnet durch ihren Gehalt an Riesenzellen. Durch ihr Wachstum wird in der Regel die umgebende Knochenschale stark verdünnt, während vom Periost aus neuer Knochen gebildet wird und zwar kann dieser Schwund der Knochensubstanz so weit gehen, dass das myelogene Sarkom sich in manchen Fällen als ein fluktuierender Tumor präsentieren kann. Da der Ursprung der myeologenen Sarkome meist nicht in einer eigentlichen Markhöhle liegt, sondern es spongiöse Knochen sind, die von der Neubildung befallen werden, so bildet die Diploe der Beckenknochen einen geeigneten Boden für die Entwicklung des myelogenen Sarkoms. Durch hämorrhagische Erweichung neigt diese Art von Tumoren besonders zur Cystenbildung.

Ein ganz ähnliches Bild, wie das im vorigen für die myelogenen Sarkome im Allgemeinen geschilderte, bot der von uns beobachtete vorhin angedeutete Fall, der nach zwei Seiten hin noch von besonderem Interesse ist; einmal gehört er zu den relativ seltenen Fällen, wo ein vorangegangenes Trauma mit voller Bestimmtheit nachgewiesen werden kann, sodann zählt er zu jener im Vorgehenden genannten Art von Tumoren, die allmählig bis zu einer bestimmten Grösse gewachsen, dann scheinbar in ihrem Wachstum stille stehen, um schliesslich in kurzer Zeit mit rapider Schnelligkeit weiter wachsend, einen bedeutenden Umfang zu erreichen.

Ich lasse daher an dieser Stelle eine genauere Beschreibung des genannten Falles folgen.

Am 22. Juni 1891 wurde das 18 Jahre alte ledige Dienstmädchen Anna Lutz von Oberndorf (bei Schweinfurt) in die chirurgische Abteilung des Juliusspitals wegen einer Geschwulst am Becken aufgenommen. Sie gab an, dass ihr Vater an Wassersucht, ihre Mutter an Herzerweiterung und Herzwassersucht gestorben ist. Fünf Geschwister starben im Kindsalter, eine Schwester lebt und ist gesund. Ausser einer vorübergehenden Hauterkrankung, die nach dreitägiger Behandlung im Juliusspitale abheilte, will Patientin nie krank gewesen sein. Die Menses sind mit dem 13. Lebensjahre eingetreten und haben bis zum 16. Jahre cessiert, von da ab waren sie immer unregelmässig. Die letzte Menstruation war unmittelbar nach ihrer Aufnahme ins Spital eingetreten.

Den Beginn der jetzigen Erkrankung verlegt Patientin in den September 1890. Die Ursache hiefür führt Patientin auf einen Stoss zurück, den sie vor einigen Jahren an genannter Stelle erhielt. Die betroffene Stelle schmerzte stark, die Haut an derselben war unverletzt, Patientin wurde mit kalten Umschlägen behandelt. Seit Anfang September 1890 will Patientin die ersten Erscheinungen an ihrer jetzigen Krankheit bemerkt haben, die in zeitweise auftretenden ziehenden Schmerzen bestanden, die von der rechten Hüfte gegen den rechten Oberschenkel hin ausstrahlten. Zu gleicher Zeit will sie an der Aussenseite der rechten Beckenschaufel eine etwa Hühnerei grosse, harte Geschwulst entdeckt haben, die auf Druck wenig empfindlich war. Da weder durch Schmerzen noch durch den Sitz der Geschwulst zunächst eine Schädigung

der Arbeitsfähigkeit bestand, glaubte Patientin derselben keine weitere Beachtung schenken zu sollen. Genaue Erhebungen lassen aber doch konstatieren, dass schon damals besonders Nachts heftige Schmerzanfälle auftraten, die nach Art der Beschreibung als ausstrahlende Schmerzen im Verlauf des Ischiadicus erkannt werden müssen. Anfangs Dezember musste schon temporäre Unterbrechung der Arbeit eintreten und erfolgte am 15. Dezember 1890 die Aufnahme ins Distriktsspital zu Schweinfurt. Damals war die Geschwulst faustgross und wuchs bei indifferenter Behandlung enorm rasch zur Grösse an, die sie bei der Aufnahme in die Klinik zeigte. Sitzen konnte Patientin bald gar nicht mehr und auch im Liegen steigerten sich die Schmerzen zur Unerträglichkeit. Das Allgemeinbefinden wurde durch die starken Schmerzen und den fehlenden Schlaf erheblich beeinträchtigt. Da die Geschwulst augenscheinlich wuchs und die Schmerzen namentlich beim Liegen sich steigerten, ist der Patientin das Juliusspital aufzusuchen, der Rat erteilt worden.

Der bei der Aufnahme erhobene Status praesens ergab Folgendes: Patientin ist von mittlerer Grösse, gracilem Knochenbau, schwach entwickelter Muskulatur mit geringem Pannikulus. Das Gesicht ist mager, die Wangen und sichtbaren Schleimhäute blass, die Haut am übrigen Körper ziemlich stark pigmentiert. Die Ernährung ist eine dürftige, Ödöme und Exantheme fehlen. Lymphdrüsen lassen nirgends erheblichere Schwellungen erkennen. Die Herzdämpfung liegt in normalen Grenzen, Herztöne sind rein, Spitzenstoss nicht zu fühlen.

Lungengrenzen sind normal, die Perkussion ergiebt über den Lungen lauten vollen Schall. Das

Atmungsgeräusch hat überall vesikulären Charakter, nur R. H. O. ist feines Knistern zu hören.

Die Leber überragt in der Mammillarlinie querfingerbreit den Rippenbogen. Abdomen stark gespannt, Milz perkussorisch etwas vergrössert, aber nicht palpabel. Der Stuhl ist in letzter Zeit häufig diarrhoisch. Der Urin wird willkürlich entleert, enthält keine pathologischen Bestandteile.

Die Gegend der lateralen Seite der rechten Beckenschaufel ist fast in toto stark hervorgewölbt, von normaler Haut bedeckt. Entsprechend dieser sichtbaren Anschwellung tastet man einen ungefähr Kindskopfgrossen festen Tumor ab, der vorne die Spina ant. sup. freilässt, nach oben fingerbreit die Crista ossis ilei überragt, nach rückwärts bis zur Synchondrosis sacroiliaca reicht, unten eben noch die Spitze des Trochanter bedeckt. Die Geschwulst zeigt nach hinten oben eine eiförmige Configuration und in der Längsachse gemessen als grösste Ausdehnung 25 cm, in der Breite 21 cm. Die Haut über der grössten Convexität ist etwas verdünnt, lässt stark gefüllte Venen durchschimmern, ist aber von normaler Consistenz. Gegen die Unterlage kann die Geschwulst nicht verschoben werden, sondern sitzt unbeweglich dem Darmbein auf. Der Tumor scheint die Muskulatur vollständig verdrängt zu haben, wenigstens entsteht beim Anklopfen keine Kontraktionswelle. Die Geschwulst erscheint an der Oberfläche gleichmässig glatt, weich, elastisch, nicht fluktuierend; ihr Volumen lässt sich durch Druck nicht verkleinern.

Die Bewegungen des Hüftgelenkes sind nicht behindert. Wird die Patientin veranlasst sich zu setzen, so entsteht eine sinistro-convexe Scoliose der Lenden-

wirbelsäule. Sensibilität und aktive Bewegungsmöglichkeit ist in der rechten unteren Extremität und den angrenzenden Stammteilen intakt.

Die Palpation, soweit sie ohne Narkose möglich ist, lässt die fossa iliaca dectra frei erkennen. Die inguinalen Lymphdrüsen erscheinen nicht vergrössert. Von der Vagina und dem Rektum aus ist vom Tumor nichts wahrzunehmen. Am 23. I. 91 wird eine genaue Untersuchung in Narkose vorgenommen. Dabei zeigt sich, dass das Becken keine pathologische Stellung hat. Flexion und Rotation ist im Hüftgelenk frei. Das *Scarpa*'sche Dreieck erscheint rechts ein wenig mehr gefüllt als links. An der Innenseite der rechten Beckenschaufel konnte keine Veränderung gefunden werden. Die spina aut. inf. erscheint rechts etwas dicker als links; dagegen sind die Inguinaldrüsen links gering geschwellt.

Nach dem ganzen Befund konnte die Diagnose mit einer an Sicherheit grenzenden Wahrscheinlichkeit auf ein Sarkom gestellt werden, das vom rechten Darmbein seinen Ausgang genommen hat, da für einen Abscess die deutliche Fluktuation fehlte und auch für ein tuberkulöses Infiltrat local die Entzündungserscheinungen nicht vorhanden waren, Fieber nicht bestand, keine Nachtschweisse angegeben wurden und auch kein objektives Zeichen von Tuberkulose in einem andern Organ, zumal in den Lungen, nachgewiesen werden konnte.

Dieser Annahme entsprechend entschloss man sich, nachdem während des Spitalaufenthalts der Zustand der Patientin sich von Tag zu Tag verschlimmerte und auch Dosen von Morphium die Schmerzen bei Nacht nicht mehr genügend bekämpfen konnten, zur

Entfernung des Tumors zu schreiten, einem operativen Eingriff, der, wenn auch schwierig, so doch für möglich gehalten musste, selbst für den Fall, als sich während der Operation die Notwendigkeit einer partiellen Resektion des Darmbeins herausstellen sollte.

Die Operation wurde am 7. Februar 1891 von Herrn Geh. Medizinalrat Hofrat Professor Dr. Schönborn unter Assistenz von Herrn Dr. Heigl vorgenommen. Die Operation wurde auf dem geheizten Tisch in linker Seitenlage der Patientin ausgeführt. Die Chloroformnarkose verlief ruhig, einmal stellte sich Erbrechen ein.

Mit einem grossen Kreuzschnitt von je 30 cm. Balkenlänge wird die Haut über der Geschwulst und an den Seiten auch die verdrängte Glutäalmuskulatur gespalten. Nach energischem Zurücklagern der so gewonnenen Lappen wird zunächst die untere Cirkumferenz des Tumors freigelegt. Die untere Grenzlinie fällt etwa in die Höhe des Trochanter und Tuberositas ossis ischii, während nach oben der Beckenkamm überschritten wird. Die Weichteile der Beckenaussenseite sind von dem weichen Tumor ganz durchsetzt, so dass die Grenzen der Glutäalmuskulatur nicht zu erkennen sind. Bei dem Versuch, den Tumor von seinem Mutterboden abzulösen, zeigt sich, dass er mit breiter Basis dem Os ilei aufsitzt und dass er aus einer Wucherung der Spongiosa, die die äussere Cortikalis vor sich her gedrängt und vielfach durchbrochen hat, ausgegangen ist. Er wird teils stumpf, teils mit kräftig geführten langen Schnitten mit dem Resektionsmesser und flachen Meisselschlägen abgetragen, wobei die oberen Knochenschichten lamellös mit abgetrennt werden. Am oberen Rand der incisura ischiadica

werden die grossen Glutäalgefässe durchtrennt und sogleich gefasst. Die ziemlich starke Blutung aus der eröffneten Spongiosafläche wird thunlichst durch aufgelegte Kompressen zu stillen gesucht. Der nun freigelegte Knochen ist weithin erkrankt und vom Tumor durchwuchert. Von der Aussenseite des Darmbeins her wird mit Meisel und Hohlzange Alles Erkrankte und mit sichtbaren Tumormassen Durchwucherte (speziell die spina ant. inf.) weggenommen. Sehr schwer erkrankt ist die Knochensubstanz der Verbindung des Os ilei mit dem Os sacrum. Es ist dort nicht nur die hintere Cortikalis und Spongiosa durchwuchert, sondern es hat der Tumor hier sich einen Weg in das Beckeninnere gebrochen, und ist zu seiner Entfernung es nötig, durch Wegnahme der Synchondrosenparthie des Os ilei sich einen Zugang zu bahnen. Es wird in einer Höhenausdehnung von 6—8 cm und einer Breite von 2—3 cm die Synchondrose resecirt und werden dann von der Rückseite der Beckeninnerenmuskulatur in der Höhe der linea innominata die Reste des Tumors entfernt.

Durch die Resektion des Synchondrosenteils des os ilei war gegen die incisura ischiadica hin aus der Continuität des Knochens ein erheblicher Teil weggenommen, so dass nur eine wenige cm haltende Brücke gegen den unteren Teil des os ilei erhalten blieb, nachdem ja nach aussen hin von der eigentlichen Beckenschaufel die hintere Cortikalis und ein Teil der Spongiosa an einigen Stellen des Knochens in ganzer Ausdehnung hatte erfolgen müssen.

Die Ausdehnung der erkrankten Knochenteile, sowie die Grenzlinien der operativ entfernten Knochenmasse wolle aus beigefügter Skizze ersehen werden

Während der Operateur auf die Gefahr der Continuitätstrennung an dieser Stelle bei etwaiger, späterer Belastung der Extremität aufmerksam machte, trat diese Complikation mit lautem Krachen während heftiger Anspannung der Bauchpresse bei einem Brechakte ein und führte zu einer Dislokation des unteren Teils der Beckenschaufel mit dem Hüftgelenk an und unter den oberen Teil, so dass zugleich der periphere Teil auch mehr gegen das Beckeninnere gerichtet war. Die Bruchlinie ist in der Skizze eingezeichnet.

Die weitere Operation beschränkt sich auf Entfernung der Tumormassen zwischen der Muskulatur, die aus dem Beckeninneren gegen den Trochanter zieht — Pyriformis, gemellus inf — doch ist ein Auseinanderhalten der Muskeln nicht möglich. Dabei zeigt sich, dass neben dem Musc. pyriformis aus dem Beckeninnern her von der excavatio ossis crucis Tumormassen hervorquellen, deren Entfernung wegen der Wurzeln des Nerv. ischiadicus sowohl wie auch wegen der Blutung, die schon aus dem Gebiet der Obturatoria und Sacrales kommen muss, technisch sehr schwierig sich gestaltet. Der tief in das Beckeninnere vordringende Finger erreicht den Musc. ileopsoas und gelangt an die Stämme des Plexus lumbalis und die Wurzeln des Plexus cruralis. Die enorme Wunde wird, nachdem Krankhaftes nicht mehr zu erkennen, sorgfältig tamponiert und mit wenigen Situationsnähten geschlossen. Sublimat-Kochsalz-Mooskissen-Verband.

Unmittelbar nach der Operation erhält die Patientin, während sie aus der Narkose erwacht und ein wenig transpiriert, einen Einlauf von Rothwein. Die Atmung ist ruhig. Der Puls ist klein, aber regelmäsig 126 in der Minute. Die bestehende Anämie

macht keine bedrohlichen Erscheinungen. Während im Laufe des Nachmittags die Patientin ziemlich ruhig gewesen und nur bei direkten Fragen reagirte, wird sie gegen Abend unruhig. Die Pulsfrequenz steigert sich auf 150. Die Atmung wird sehr oberflächlich und beträgt die Zahl der Züge 30 in der Minute. Die wiederholten Rotweineingiessungen werden nicht zurückgehalten. Abends tritt bei zunehmender Unruhe, wobei sie auf die kranke Seite keinerlei Rücksicht nimmt, ein ziemlich rascher Kräfteverfall ein.

Der Entwicklung dieses Zustandes war kein Schüttelfrost vorangegangen. Gaben von Alkoholica per os, die nicht erbrochen worden, und in Klysmen, die jedoch sofort wieder abgehen (Lähmung des Sphincter) nebst heissen Einwicklungen können den Kräfteverfall nicht aufhalten und kommt die Patientin, nachdem sich gegen 11 Uhr abends etwas stärkere Transpiration eingestellt hatte, in der Fortdauer geschilderten Zustandes um 12¼ h. ad exitum.

Die am folgenden Tage vorgenommene Sektion ergab Folgendes:

Gracil gebaute, weibliche Leiche, Fettpolster wenig entwickelt. Auf der rechten Seite des Beckens eine der Crista parallel laufende, zwei Querfinger ab- und einwärts von der Spina ant. sup. beginnende bis fast an die hintere Mittellinie reichende tiefgehende Incisionswunde. Eine Senkrechte darauf verläuft von der letzten Rippe bis zum Sitzknorren. Die Lage der Baucheingeweide zeigt nichts Besonderes. Der Herzbeutel wird grösstenteils von der Lunge bedeckt. Beide Lungen frei, Pleurahöhle leer.

Lunge gebläht, überall lufthaltig. Pleura glatt Am linken Unterlappen an einigen Stellen Fibrinauf-

lagerungen, die blutig gefärbt sind, ebenso an der Berührungsfläche des rechten Ober- und Unterlappens. An der Zwergfellfläche des rechten Unterlappens eine strahlige Narbe, die ein am Grund erbsengrosses Konkrement enthält.

Das Herz von normaler Grösse zeigt bei intaktem Klappenapparat eine kräftige, doch blasse Muskulatur.

Die Milz ist mit dem Zwerchfell und mit der unteren Fläche des linken Leberlappens mit strangförmigen, bindegewebigen Adhäsionen verwachsen. Die Kapsel ist schlaff, leicht gerunzelt und verdickt. Auf dem Durchschnitt sind die Trabekel sehr deutlich, Pulpa von hellgrauer Farbe.

Die linke Niere etwas kleiner als normal. Das ganze Organ ist schlaff. Oberfläche ist glatt, hell grau-gelb mit wenig injicierten Gefässen. Die Schnittfläche zeigt ziemlich gleichmässig hellgraue gelbe Färbung der Rinden- und Marksubstanz. Rechte Niere verhält sich makroskopisch wie die linke.

Die Leber ist im Ganzen etwas verkleinert, der linke Lappen im Querdurchmesser verlängert und zwar so, dass etwa handbreit von der Incisur eine weitere von unten aussen nach oben innen verlaufende zweite Incisur auftritt. An ihrem unteren Ende ist das Leberparenchym stark verdünnt. Dieser Teil der Leber entspricht der mit der Milz verwachsenen Partie. Auf dem Durchschnitt hat die Leber ein lehmfarbiges Aussehen. Die Peripherie der Acini ist schmutzig hellgelb, das Zentrum hellgraurot. Aus den Venen entleert sich rotes Blut.

Bei Entfernung des Peritoneums aus dem kleinen Becken zeigt sich, dass das Promontorium etwa 1 bis 1,5 cm nach der rechten Seite verschoben ist.

Der rechte Psoas liegt bedeutend höher als der linke. Das Zellgewebe über der hinteren Hälfte der Linea innominata ist dick blutig infiltriert. In der Gegend der Symphysis sacro-iliaca dextra eine wallnussgrosse Hervorragung. Nach Durchtrennung des Bindegewebes stösst man auf einen Ballen Jodoformgaze, welcher von der äusseren Seite her hineingelegt ist.

Nachdem von hinten her die mit einigen Nähten geschlossene Wunde wieder frei gelegt ist, sieht man, dass von der rechten Fläche des Kreuzbeins, sowie von der Gelenkfläche des Darmbeins ein grosser Teil entfernt ist, so dass ein von oben nach unten verlaufender etwa 2 cm breiter, 8 cm langer Defekt des Beckenrings vorliegt. Die äussere laterale Partie des Darmbeins, von welcher in grosser Ausdehnung die äussere Cortikalis entfernt ist, so dass an manchen Stellen ein tief in die Spongiosa hineinreichender Defekt zu bemerken ist, hat sich nach einwärts geschoben, wodurch auch die rechtsseitige Lage des Promontoriums vorgetäuscht wurde.

Der Nervus ischiadicus wird von einer fast 1 cm dicken ödömatösen Lage von Muskulatur und Bindegewebe bedeckt unterhalb der Spina post. inf., während sich oberhalb derselben an der Stelle der Resektion der Sychondrose normale Verhältnisse vorfinden.

Die Lymphdrüsen längs der rechten Art. hypogastrica sind leicht vergrössert, ziemlich weich. Der Durchschnitt ist von markweisser Farbe, zum Teil grauer Sprenkelung, infolge Gefässinjektion.

Die Wundfläche ist überall trocken, Tampons enthalten wenig geronnenes Blut. Von Geschwulstbestandteilen lässt sich in der Umgebung der Wunde nichts finden.

Diagnose: Sarcoma ossis ilei dextri operatum. Anämia universalis.

Makroskopischer Befund des Tumors.

Der Tumor ist beinahe Kindskopfgross, zum Teil von einer fest aufsitzenden, einige Millimeter dicken fibrösen Membran überzogen, zum Teil mit den benachbarten Muskeln verwachsen gewesen. Er hat im Grossen und Ganzen eine längsovale Gestalt mit einer breiten, flachen Basis. Die Oberfläche ist überall uneben und zum Teil höckerig mit grossen in der Kapsel gelegenen Gefässen versehen. An der Basis ist ungefähr in der Mitte eine circa Fünfmarkstückgrosse runde Begrenzungsschicht sichtbar, an dieser Stelle war der Tumor mit dem Darmbein verwachsen. Dieselbe zeigt ein zerklüftetes Aussehen und besteht zum Teil aus verknöcherntem, zum Teil aus erweichtem Geschwulstgewebe.

Der Tumor misst in der Länge 15 cm, in der Breite 8 cm, in der Dicke 6 cm. Auf dem Durchschnitt erscheint der Tumor im Centrum von ziemlich weicher, gegen die Pheripherie hin von derberer Consistenz. Von in der Geschwulst neugebildetem Knochen ist nichts zu bemerken, nur ganz in der Nähe des Darmbeins an der Stelle, wo er mit demselben verwachsen war, sind geringe Mengen von Knochengewebe vorhanden. Die Farbe des Tumors ist an verschiedenen Parthieen eine sehr verschiedene; im Centrum herrscht eine dunkelbraunrothe bis schwärzliche Farbe vor, untermischt mit hellen länglichen Streifen, die septenförmig auch bis in die 1 äusseren Partieen des Tumors gehen; diese Septa grenzen aber

nicht besonders deutlich bestimmte Partieen ab, sondern ziehen bald als sehr starke, bald als sehr dünne matt weissliche schimmernde Faserzüge vom Centrum gegen die Pheripherie. Im Centrum finden sich haselnuss bis hühnereigrosse cystenartige Hohlräume, die beim Einschneiden sulzigen braunrothen mit bröckligen Massen untermischten Inhalt zeigen. Beim Hinüberstreichen über die Geschwulst mit dem Scalpell lässt sich ein trüber, zäher graulicher Saft abstreifen.

Mikroskopischer Befund.

Den verschiedenen Parthieen des Tumors wurden 7 Stückchen von ungefähr 10 : 18 und 10 : 10 mm Seitenlänge entnommen. 3 derselben wurden in absoluten Alkohol, 4 in Müller'sche Flüssigkeit eingelegt. Erstere blieben 3, letztere 4 Wochen in der Härtungsflüssigkeit, wobei dieselbe von Zeit zu Zeit erneuert wurde. Die in Müller'scher Flüssigkeit gehärteten Stücke wurden nach 4 Wochen derselben entnommen und für je 24 Stunden in reines Wasser zum Ausspülen der Farbe in 70% Spiritus und in 90% Alkohol gebracht. Hierauf wurde mit ihnen und den in Alkohol gehärteten Präparaten folgendes Verfahren eingeschlagen.

Je 24 Stunden wurden die Stückchen erst mit absolutem Alkohol, dann mit Chloroform-Paraffin und hierauf mit reinem Paraffin behandelt. Während die Präparate noch in Chloroformparaffin und in reinem Paraffin lagen, wurden sie gleichzeitig der Wärmekasten-Temperatur ausgesetzt.

Nach diesen Vorbereitungen wurden die Stückchen in Paraffin eingebettet und mit einem Jung'schen

Mikrotom geschnitten. Die Schnitte wurden zunächst im Terpentinbad vom Paraffin in bekanter Weise gereinigt und dann das Terpentin durch Alkohol ausgezogen, um dieselben zur Färbung bereit zu machen. Die Schnitte wurden auf folgende Weise gefärbt:

1. Alaunkarmin 12 Minuten
   Aqua destill. 10 „
   Alcohol absol. 15 „
   Xylol 5 „
2. Hämatoxylin nach *Böhner* ½ Minute.
   Aqua destill. 24 Stunden
   Alcohol absol. 15 Minuten
   Xylol 5 „
3. Hämatoxylin ½ Minute
   Aqua dest. mit 3—4 Tropfen Ammoniakkarmin 24 Stunden
   Alkohol absol. 15 Minuten
   Xylol 5 Minuten
4. Hämatoxylin ½ Minute
   Alcohol. absol. mit Zusatz weniger Pikrinsäurekrystalle 24 Stunden
   Xylol 5 Minuten
5. Pikrokarmin nach *Weigert* 1 Stunde
   Entfärbung mit salzsaur. Glycerin 20 Minuten
   Aq. dest. 10 Minuten
   Alcohol absol. 15 Minuten
   Xylol 5 Minuten

Nach der Färbung wurden die Schnitte in Kanadabalsam eingebettet. Bei der Untersuchnng ergab sich nun folgendes:

Die Hauptsächlichsten der das Gewebe der Geschwust konstituirenden zelligen Elemente waren Rundzellen mit grossen, bläschenförmigen Kernen, die

mehrere Kernkörperchen enthielten. Die Kerne bildeten den grössten Teil der Zellen, während das Protoplasma nur als schmaler Saum den Kern umgab, so dass man stellenweise bei weniger scharfer Einstellung fast den Eindruck gewann, als ob hier freie Kerne vorhanden wären, eine Täuschung die besonders dadurch verstärkt wurde, dass die Kerne die Färbeflüssigkeit begierig annahmen, während das Protoplasma fast gar nicht sich tingirte.

Die Intercellularsubstanz bildete ebenfalls ein nicht zu übersehendes Constituens des Geschwulstgewebes. Schon zwischen den einzelnen Rundzellen war sie deutlich sichtbar. Stellenweise war sie sogar in grosser Mächtigkeit vorhanden und bildete breite wellige Bindegewebsbalken. Diese scheideten an manchen Stellen die Rundzellenhaufen so ein, dass das ganze Geschwulstgewebe dadurch einen alveolären Bau erhielt. Die Alveolen waren jedoch nicht so rund, wie es die Krebsalveolen meist sind, sondern mehr länglich eckig.

Als charakteristische Formelemente und die Diagnose: Myelogenes Osteosarkom sichernd, zeigten sich Riesenzellen in dem Gewebe. Dieselben waren jedoch recht ungleich verteilt. In den zentralen Parthieen des Tumors, besonders in demjenigen Teile, welcher aus der Nähe des Erweichungsherdes entnommen war, waren sie in ziemlicher Anzahl zu sehen. In den der Peripherie der Geschwulst entnommenen Stücken waren sie jedoch nur spärlich vorhanden, mehr als drei oder vier konnten hier gewöhnlich in einem Schnittpräparat nicht aufgefunden werden. Auf einige Eigentümlichkeit derselben muss noch besonders aufmerksam gemacht werden.

Zunächst fiel es auf, dass sie verhältnissmässig recht klein waren. Sie waren vielfach nicht grösser als etwa 3 Rundzellen. Ich kann diese geringe Grösse der Riesenzellen nur so erklären, dass bei dem raschen Wachstume, welches die ganze Geschwulst zeigte, sie gewissermassen nicht Zeit hatten, sich zu den grossen Riesenzellen heranzubilden, wie sie z. B. in den langsam wachsenden Epuliden vorkommen. Sie stellten also, nach meiner Ansicht, eine Art Jugendform der Riesenzellen dar. Ausserdem war auch die Form der Riesenzellen eine nicht ganz gewöhnliche. Dieselben waren vielfach ganz rund und scharf sich abhebend gegen die herumliegenden Rundzellen. Immerhin kamen nicht wenige vor, die einen unregelmässigen zackigen Bau hatten. Doch konnten eigentliche Fortsätze nicht wargenommen werden, denn die einzelnen Zacken waren doch zu dick, als dass man ihnen die Bezeichnung Fortsätze geben könnte. Was die Kerne anlangt, so zeigten auch diese Besonderheiten. Zunächst waren sie in den kleineren Zellen nicht zahlreich, meist nur 3 oder 4; an den grösseren waren jedoch immerhin 10 und 12 Kerne zu zählen. Dieselben zeigten die von einigen Beobachtern gerade für die Sarkomriesenzellen als charakteristisch angenommene mehr diffuse durch die ganze Zelle zerstreute Anordnung.

Gefässe waren ebenfalls recht zahlreich vorhanden. Dieselben lagen meist in den gröberen Stromabalken und zeigten ziemlich dicke Wandungen. Nur diejenigen Gefässe, welche nicht in stärkeren Bindegewebsbalken lagen, waren zartwandig und die zelligen Elemente ihrer Wandungen schienen allmählig in die Geschwulstzellen überzugehen. Einen bestimmenden

Einfluss auf den Bau der Geschwulst schienen die Gefässe insofern zu haben, als die gröberen Bindegewebszüge dem Verlauf der stärkeren Gefässe zu folgen schienen.

Nach den geschilderten Untersuchungsergebnissen lässt sich nur die Diagnose: „Myelogenes Riesenzellensarkom“ stellen. Anzeichen, welche für die tuberkulöse Natur des Tumors sprächen, sind durch die histologische Untersuchung nicht gegeben.

Wenn schon der vorliegende Fall mit letalem Ausgang endete, worauf man sich bei der ungeheueren Dimension, die die Geschwulst in verhältnissmässig so kurzer Zeit angenommen hatte, bei der dadurch bedingten ziemlich eingreifenden Operation bei einer ohnedies in ihrer Ernährung schon sehr heruntergekommenen Patientin gefasst machen musste, so ist und bleibt doch die zuverlässigste und rationellste Therapie die Entfernung der Beckenknochengeschwülste durch das Messer, dessen Perhorrescierung von Seiten blutscheuer Ärzte eine Unmasse von milden Mitteln eingeführt hat.

So hat man, als man noch in einem dykrasischen Zustand des Blutes die Ursache der Geschwulstbildung suchte, innerliche Arzneimittel dargereicht, um die Qualität des Blutes zu verbessern und hoffte so, dem Wachstum der Geschwulst das passende Substrat zu entziehen. Man gab Merkurialien, arsenige Säure, Jod, Schwefel, alkalische Mineralwässer, wie Karlsbad und Vichy; andere versuchten durch roborirende Kost, Eisen und China, noch andere durch Hunger-, Schwitz- und Laxirkuren einen Erfolg zu erzielen. Heutzutage können wir einer inneren Therapie nur noch insofern

eine Berechtigung zuerkennen, als sie in Gestalt einer passenden Diät die Kräfte des Organismus im Kampfe mit der bösartigen Neubildung zu erhalten oder womöglich zu heben bestrebt sein muss.

Schon bessere Erfolge erzielte man durch einen lokalen Angriff auf die Wurzel des Übels. So hat man die mannigfachsten Mittel angewandt, methodische Compression, Ätzmittel, Erfrierung, Unterbindung der zuführenden Arterien, parenchymatöse Injektion von Jod und Arsen, Glühhitze, galvanokaustische Ligatur und andere mehr. Doch auch ihnen ist der Vorwurf zu machen, dass sie entweder nur wenig Nutzen, sondern höchstens Schmerzen dem Patienten bereiten, oder aber was noch schlimmer ist, das Wachstum der Geschwulst durch den entzündlichen Reiz, den sie ausüben, fördern. Indessen möchte ich nicht unerwähnt lassen, dass nach einer Mitteilung von *Kolaczek*[1]) in jüngster Zeit v. *Winiwarter* inoperable Sarkome durch parenchymatöse Injektionen von 4—10 Tropfen einer 1%igen, wässrigen Lösung von Acid. hyperosmic. innerhalb weniger Wochen sich vollständig zurückbilden gesehen zu haben behauptet, ebenso wie es *Fehleisen* nach demselben Autor geglückt ist, durch ein künstlich erzeugtes Erysipel ein inoperables Sarkom zum Schwunde zu bringen.

Den zuverlässigsten und besten Erfolg kann nur eine Radikal-Operation bringen. Allerdings kömmt hier Alles darauf an, möglichst frühzeitig und in unzweifelhaft gesunden Gewebe zu operieren. Da die bösartigen Sarkome sehr rasch durch peripherische Infiltration sich ausbreiten, so wird bei ihnen früh-

---

[1]) *Kolaczek,* Grundriss der Chirurgie, Berlin 1884, S. 183.

zeitig ein Stadium auftreten, in welchem sie die umgebenden Gewebe bereits in einer solchen Ausdehnung ergriffen und durchsetzt haben, dass eine Operation, wenn sie nicht lebensgefährliche Dimensionen annehmen soll, in gesundem Territorium nicht mehr ausführbar ist. Damit ist aber eo ipso die Entwicklung eines Recidivs von den restirenden Zellen aus gesichert. Da man nun nicht im Stande ist, es dem die Geschwulst umgebenden scheinbar gesunden Gewebe mit blossem Auge anzusehen, ob es nicht bereits, wenn auch von noch so wenigen Zellen infiltrirt ist, so folgt daraus die andere Regel, soviel als möglich von dem umgebenden, scheinbar noch intakten Gewebe mit zu entfernen, um das Auftreten von Recidiven zu verhindern. Man wird schliesslich auch die regionären Lymphdrüsen, obwohl sie bei den Sarkomen nicht so frühzeitig, als bei den Carcinomen ergriffen zu werden pflegen, so gründlich als möglich zu exstirpieren haben.

Am Knochensystem wird es sich bei dem Auftreten von Sarkomen wohl immer darum handeln, eine Resektion, Amputation oder Exartikulation vorzunehmen, je nach dem Sitz und der Ausdehnung des Sarkoms; dagegen würde eine blosse Exstirpation desselben ohne Mitentfernung des Knochens aus den erwähnten Gründen keinen dauernden Erfolg versprechen. Ist aber aus irgend welchen Gründen eine Radikal-Operation nicht durchführbar, so ist auf jede partielle Abtragung zu verzichten, da erfahrungsgemäss derartige unvollständige Eingriffe nicht nur keine Besserung bewirken, sondern nur ein desto rapideres Wachstum hervorrufen. —

Meinem hochverehrten Lehrer, Herrn Geh. Medizinalrat Hofrat Prof. Dr. Schönborn sage ich hiermit für die gütige Überlassung des vorliegenden Themas meinen herzlichsten Dank.

Litteratur.
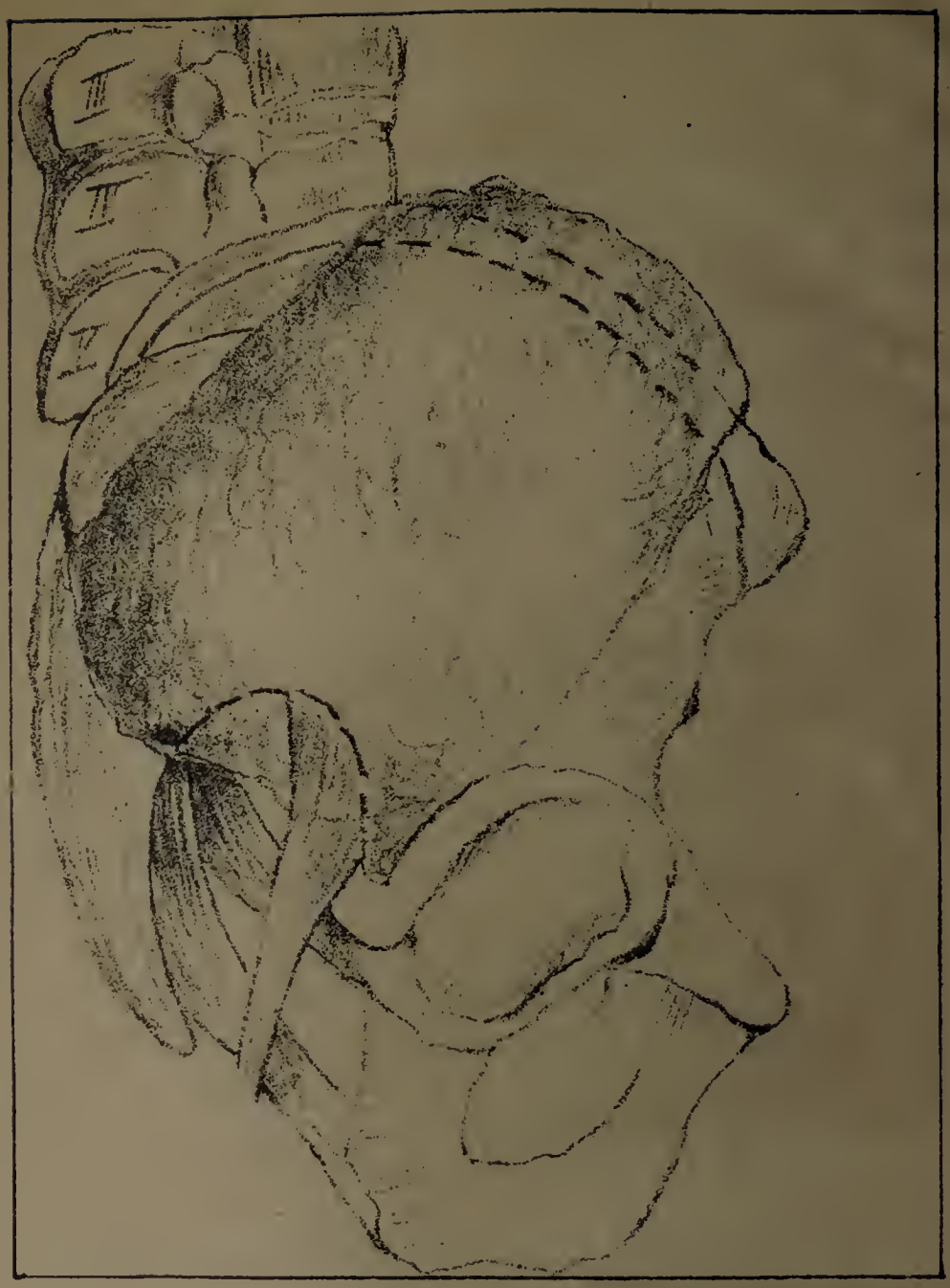
1. *Abernethy*, Medicinisch chirurgische Beobachtungen. Deutsch von Meckel.
2. *Billroth*, Beiträge zur pathologischen Histologie.
3. *Billroth-Winiwarter*, Allgemeine chirurg. Pathologie u. Therapie, 1887.
4. *König*, Lehrbuch der speziellen Chirurgie.
5. *Müller*, Über den feineren Bau und die Formen der krankhaften Geschwülste.
6. *Rindfleisch*, Lehrbuch der pathologischen Gewebelehre 1886.
7. *Virchow*, Archiv für patholog. Anatomie Bd. I, Die krankhaften Geschwülste Bd. II.
8. *Ziegler*, Allgemeine und spezielle patholog. Anatomie 1890.